



**PÁGINA 2**

**DR. MELLES NOMBRADO  
'MIEMBRO DE HONOR' DEL  
INSTITUTO BARRAQUER**

**PÁGINA 3**

**NIOS EYE SCENE  
INVESTIGATION**

**PÁGINA 3**

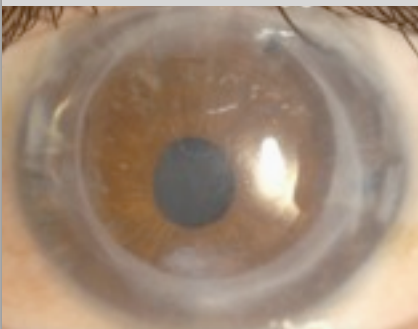**AGUDEZA VISUAL DEL 200%  
DESPUÉS DE DMEK**

**PÁGINA 4**

**VIDEO MUSICAL DE  
CIRUGÍA DE DMEK**

**PÁGINA 4**

**HISTORIA DE UN  
PACIENTE: ANTES Y  
DESPUÉS DE DMEK**



**ENVÍO DE PACIENTES A  
MELLES CORNEA  
CLINIC ROTTERDAM**

Para remitir pacientes a 'Melles Cornea Clinic Rotterdam', por favor utilice el formulario adjunto. El formulario puede ser también descargado en la página web [www.nios.com](http://www.nios.com). Por favor envíe por fax el formulario al +31 10 2974440.

Si desea contactarnos via email, por favor escriba a Ms Kim Herders a [herders@nios.com](mailto:herders@nios.com).

Crece el interés entre aquellos pacientes previamente sometidos a DSEK/DSAEK con agudeza visual subóptima para ser reoperados mediante la técnica DMEK

## ¿Se debería reoperar a todos los pacientes después de DSEK/DSAEK?

Desde 1998, el instituto NIOS ha introducido diferentes conceptos nuevos sobre la queratoplastia endotelial para el manejo de patologías del endotelio corneal.



El primer concepto que se popularizó fue el de DLEK (Deep lamellar endothelial keratoplasty). Posteriormente fue el de DSEK/DSAEK (Descemet stripping (automated) endothelial keratoplasty), mediante el cual, tras realizar una descemetorrexia, un injerto posterior no suturado se colocaba sobre el estroma posterior del receptor. Esta técnica se difundió mundialmente. Más recientemente, se ha descrito un concepto que permite el trasplante selectivo de la membrana de Descemet. Este procedimiento se conoce como DMEK (Descemet membrane endothelial keratoplasty).

Comparada con la queratoplastia penetrante convencional, la agudeza visual descrita por la mayoría de estudios clínicos después de realizar la técnica DSEK/DSAEK, suele ser superior, con una media de 20/40 (0,5). Sin embargo, sólo pocos casos llegan a alcanzar una agudeza visual normal de  $\geq 20/25$  ( $\geq 0,8$ ).

La capacidad visual tras realizar una queratoplastia penetrante o DSEK/DSAEK suele ser significativamente menor que al realizar DMEK, técnica con la que la mayoría de los ojos alcanzan  $\geq 20/25$  ( $\geq 0,8$ ) a los 6 meses post cirugía. En el primer grupo de 100 pacientes sometidos a intervenciones de tipo DMEK en nuestra clínica, el 74% llegó a demostrar una agudeza visual de  $\geq 20/25$  ( $\geq 0,8$ ) a los 6 meses después de la cirugía. Parece ser que la calidad óptica de la córnea se restaura mejor mediante una fina membrana de Descemet, que mediante un injerto más grueso, como ocurre con las técnicas de DSEK/DSAEK.

Sin embargo, la diferencia en la capacidad visual obtenida entre las técnicas DSEK/DSAEK y DMEK, plantea ahora ciertos dilemas éticos. Hace unos 4 o 5 años, DMEK se convirtió en nuestra técnica de elección para el tratamiento de patologías del endotelio corneal. De ahí, que a pacientes que habían recibido un trasplante previo mediante la técnica de DSEK/DSAEK en un ojo, se les ofreciese un trasplante mediante DMEK para el otro ojo. Sin ninguna excepción, el paciente prefiere el ojo sometido a DMEK sobre el de DSEK/DSAEK, e incluso parece ser que el injerto de DSEK/DSAEK puede interferir con la visión binocular. Además, el creciente conocimiento de los pacientes sobre el tema, gracias a internet, foros especiales o incluso simplemente 'charlando' en la sala de espera, ha incitado numerosas peticiones para realizar un trasplante secundario con DMEK sobre el inicial ya realizado mediante DSEK/DSAEK.

A primera vista, la re-intervención podría estar indicada únicamente en casos de buen potencial visual pero con malos resultados visuales. Presentamos un ejemplo: en el caso de una agudeza visual de 20/100 (0,2), se podría mejorar a 20/25 (0,8) sustituyendo el injerto de DSEK por uno secundario mediante DMEK. Entonces, ¿cuál sería el límite inferior de agudeza visual aceptable? Si seguimos los



Fotos con lámpara de hendidura de un ojo un año después de DSEK y un mes después de DMEK. La agudeza visual corregida mejora de 0,2 a 0,8

*Continúa en la página 2*

Cornea & Research fellows 2010



Konstantinos Droutsas



Martin Dirisamer

NIIOS Publicaciones científicas 2010

- ♦ Lie JT, Groeneveld EA, Ham L, van der Wees J, Melles GRJ. More efficient use of donor corneal tissue with Descemet membrane endothelial keratoplasty (DMEK): Two lamellar keratoplasty procedures with one donor cornea. Br J Ophthalmol. In press.
- ♦ Lie JT, Droutsas K, Ham L, Dapena I, Ververs B, Otten H, van der Wees J, Melles GRJ. Isolated Bowman layer transplantation to manage persistent subepithelial haze after excimer laser surface ablation. J Cataract Refract Surg. 2010;36:1036-41.
- ♦ Ham L, Dapena I, van der Wees J, Melles GRJ. Secondary DMEK for low visual outcome after DSEK: Donor posterior stroma may limit visual acuity in endothelial keratoplasty. Cornea. In press.
- ♦ Dapena I, Ham L, van Luijk C, van der Wees J, Melles GRJ. Back-up procedure for graft failure in Descemet membrane endothelial keratoplasty (DMEK). Br J Ophthalmol. Accepted.
- ♦ Moutsouris K, Ham L, Dapena I, van der Wees J, Melles GRJ. Radial graft contraction may relate to subnormal visual acuity in Descemet stripping (automated) endothelial keratoplasty. Br J Ophthalmol. 2010;94:951-3.
- ♦ Balachandran C, Ham L, Dapena I, van der Wees J, Melles GRJ. Reply to comment by Price et al on 'Spontaneous corneal clearance despite graft detachment after DMEK'. Am J Ophthalmol. 2010;149:174-5.
- ♦ Balachandran C, Ham L, Dapena I, van der Wees J, Melles GRJ. Reply to comment by Stewart et al on 'Spontaneous corneal clearance despite graft detachment after DMEK'. Am J Ophthalmol. 2010;149:683-4.
- ♦ Lie JT, Birbal R, Ham L, van der Wees J, Melles GRJ. Reply to comment by Athanasiadis I et al: Donor tissue preparation for DMEK. J Cataract Refract Surg. 2009;35:408.
- ♦ Dapena I, Moutsouris K, Droutsas K, Ham L, van Dijk K, Melles GRJ. Standardized 'no touch' technique for Descemet membrane endothelial keratoplasty (DMEK): Controlled donor tissue implantation, orientation, unrolling, centering, appositioning and fixation. Arch Ophthalmol. Accepted.
- ♦ Ham L, Dapena I, Moutsouris K, Melles GRJ. Persistent corneal edema after descemetorhexis without corneal graft implantation in a case of Fuchs endothelial dystrophy. Cornea. Accepted.
- ♦ Dapena I, Ham L, Moutsouris K, Melles GRJ. Incidence of recipient Descemet membrane remnants at the donor-stromal interface after descemetorhexis in endothelial keratoplasty. Br J Ophthalmol. Accepted.
- ♦ Dapena I, Moutsouris M, Ham L, Melles GRJ. Graft detachment rate in Descemet membrane endothelial keratoplasty (DMEK). Ophthalmology. 2010;117:847.
- ♦ Droutsas K, Ham L, Dapena I, Geerling G, Oellerich S, Melles GRJ. Visus nach Descemet-Membran Endothelkeratoplastik (DMEK). Ergebnisse der ersten 100 Eingriffe bei Fuchs'scher Endotheldystrophie. Klin Monatsbl Augenheilkd. 2010;227:467-77.
- ♦ Ham L, Dapena I, van der Wees J, Melles GRJ. Endothelial cell density after Descemet membrane endothelial keratoplasty (DMEK). 1-3 year follow-up. Am J Ophthalmol. 2010;149:1016-7.

Continuación de la página 1

principios empleados para la cirugía de catarata, ésta se realiza habitualmente en ojos con una agudeza visual de 20/40 (0,5), entonces ¿no sería esta misma agudeza visual posterior a una intervención de DSEK indicación suficiente para realizar una DMEK secundaria? Ya que la técnica de DMEK permite a los bancos de ojos el utilizar una misma córnea para dos pacientes diferentes (injerto de membrana de Descemet para DMEK y la córnea anterior para una queratoplastia anterior lamelar profunda), ¿qué argumentos quedarían para denegar una DMEK secundaria a un paciente?

En nuestra experiencia, el haber mejorado los resultados clínicos de la queratoplastia endotelial parece haber hecho cambiar rápidamente las expectativas sobre los resultados visuales en los pacientes. Desde que el desarrollo de la queratoplastia endotelial puede estar asociado a una intervención más temprana y a un uso diferente de las córneas donantes, se puede plantear el realizar una aproximación más flexible hacia la patología endotelial corneal y a la logística de los bancos de ojos.

Ham L, Dapena I, van der Wees J, Melles GRJ. Secondary DMEK for low visual outcome after DSEK: Donor posterior stroma may limit visual acuity in endothelial keratoplasty. Cornea. In press.

Los "Gurús" de la queratoplastia lamelar comienzan a realizar la técnica DMEK  
**Dr. Melles nombrado 'miembro de honor' del Instituto Barraquer**

El Instituto Barraquer es dirigido por una dinastía de oftalmólogos, de los cuales el primero nació en 1852. Durante el último siglo, los Barraquer han hecho una gran contribución al desarrollo de la cirugía corneal actual. Muchos de los conceptos técnicos modernos, fueron ya desarrollados por José Ignacio Barraquer Moner († 1998) y su hermano Joaquín Barraquer Moner, este último todavía participa activamente en la clínica familiar en Barcelona.

La famosa clínica oftalmológica española, fundada justo antes de la 2ª guerra mundial en un descampado, se encuentra ahora en el centro de la ciudad. El propio edificio se puede considerar como una obra de arte, reflejando la creatividad y perfección que se desarrolla en su interior para la realización de las cirugías.

Cada habitación está perfectamente distribuida con espectaculares diseños como la ventana con forma de cabina de avión invertida, detrás del cirujano, que permite a los espectadores observar la cirugía a corta distancia, mientras se mantiene el ambiente estéril, o el carrusel que desplaza al oftalmólogo y su lámpara de hendidura a través de cuatro salas de consulta diferentes.

Aunque el trasplante endotelial bajo un flap diseccionado manualmente, ya fue realizado por los Barraquer en los años 60 (al igual que por el Dr. Charles Tillett en Estados Unidos), la queratoplastia endotelial, como se conoce en la actualidad, no se desarrolló probablemente debido a que en aquella época tenía más relevancia el desarrollo de las técnicas refractivas. Sin embargo, el profesor Joaquín Barraquer, el Isaac Newton de la cirugía corneal, al nombrar miembro de honor al Dr. Melles, reconoce el prestigioso trabajo realizado por el equipo de NIIOS en el desarrollo de la queratoplastia endotelial.



Gane un curso gratuito de formación Wet-Lab de NIIOS en Rotterdam

## NIIOS eye scene investigation

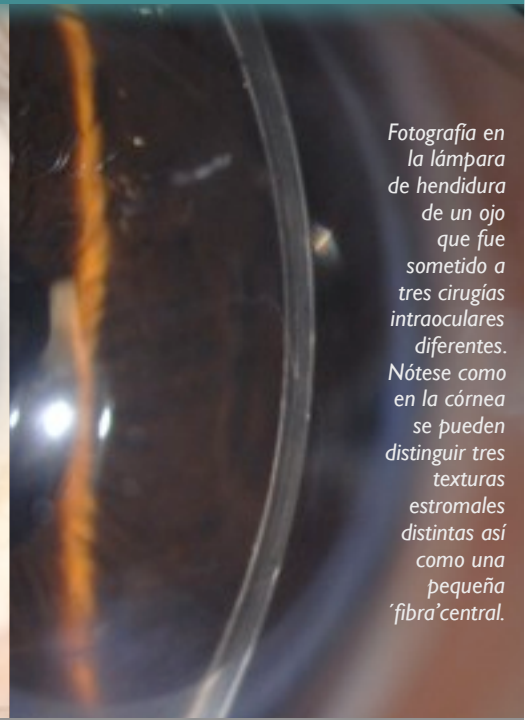
Existen eventos inexplicables, o por lo menos en los Países Bajos. Historias fascinantes, observaciones clínicas extrañas, hallazgos difíciles de explicar, así como sucesos, que según relatan los libros científicos, no deberían de ocurrir. Estos sucesos se pueden intentar racionalizar, pero no encuentran su lugar en revistas científicas, simplemente no encajan.

Sin embargo, estos hechos, que cuestionan la opinión de los expertos, los conceptos establecidos y verdades incuestionables, y que varían desde retos clínicos a historias casi fantasmagóricas, también merecen nuestra atención. Para otorgar un lugar a esos huérfanos de la medicina, se creó "NIIOS eye scene investigation", para la investigación de sucesos oftalmológicos inexplicables.

Un paciente de 31 años fue sometido a tres cirugías en el ojo izquierdo en 2002, 2003 y 2009 respectivamente. Responda a las siguientes preguntas:

- ☞ ¿Qué tipo de cirugías se realizaron en el ojo de este paciente?
- ☞ ¿Qué agudeza visual se consiguió un mes después de la última cirugía?
- ☞ ¿Qué consecuencias podría tener este hallazgo para la cirugía de trasplante corneal?

Por favor envíe sus respuestas a través de [www.nios.com](http://www.nios.com) → NIIOS Quiz. Las respuestas correctas pueden ganar un curso práctico 'wet-lab' gratuito en NIIOS.



Fotografía en la lámpara de hendidura de un ojo que fue sometido a tres cirugías intraoculares diferentes. Nótese como en la córnea se pueden distinguir tres texturas estromales distintas así como una pequeña 'fibra' central.

### Respuestas a NIIOS Eye Scene Investigation de Marzo de 2010:

Ganador: *Paulo E.C. Dantas, Sorocaba Eye Hospital, University São Paulo, Brazil*

## 200% de agudeza visual después de DMEK

- ☞ ¿Qué le ocurrió al ojo izquierdo?  
Se realizó una cirugía de DMEK para tratamiento de distrofia de Fuchs.
- ☞ ¿Qué intenta señalar el paciente?  
Que su agudeza visual era de 20/10 (2,0) a los 6 meses después de DMEK.
- ☞ ¿Qué consecuencias puede tener este hallazgo para los trasplantes corneales?  
Hoy en día, el 75% de los ojos tras DMEK aproximadamente consiguen una agudeza visual  $\geq 0,8$  a los seis meses (y un 95% aproximadamente  $\geq 0,5$ ), con una densidad de células endoteliales de unas 1800 células/mm<sup>2</sup>.  
Curiosamente, un número sustancial de pacientes en NIIOS, consigue una agudeza visual superior a 1,0, es decir, superior al 100% tras DMEK. Una agudeza visual de 2,0 puede considerarse excepcional incluso para un ojo normal, pero cuando se alcanza esta agudeza, después de una cirugía de DMEK, podría indicar que la calidad de la córnea trasplantada puede alcanzar el de una córnea "virgen", es decir, que nunca ha sido sometida a ninguna intervención.  
En contraste con DSEK/DSEK, en la que el estroma donante posterior se superpone sobre la anatomía corneal ya existente, en DMEK, no se añaden estructuras extra. De aquí que nuestros hallazgos apoyen la hipótesis de que la restauración de la anatomía corneal con la técnica DMEK aporta la mejor función óptica posible y consecuentemente una (casi) completa recuperación visual. Por eso, DMEK tiene el potencial de convertirse en el método quirúrgico de elección.

### Two-day advanced keratoplasty wetlab instruction courses 2010/2011

- Deep anterior lamellar keratoplasty (DALK)
- Descemet stripping endothelial keratoplasty (DSEK)
- Descemet membrane endothelial keratoplasty (DMEK)
- ☞ DALK/DMEK: October 12/13, 2010
- ☞ DALK/DMEK: November 16/17, 2010
- ☞ DALK/DMEK: February 15/16, 2011
- ☞ DALK/DMEK: April 12/13, 2011
- ☞ DALK/DMEK: June 7/8, 2011

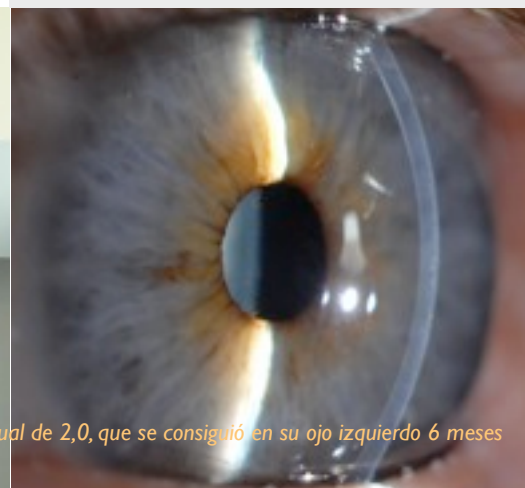Each course is scheduled on a Tuesday/Wednesday. On Tuesday, the course participants join live surgery sessions; on Wednesday, various techniques are practised during educational wetlab sessions.

Level: Advanced - Corneal surgeons and senior eyebank technicians.

See [www.nios.com](http://www.nios.com) for application form and update.




El señor Van de Ploeg señala la línea inferior del gráfico, representando una agudeza visual de 2,0, que se consiguió en su ojo izquierdo 6 meses después de someterse a cirugía de DMEK.





La música para el video sobre la cirugía de DMEK fue grabada por el cuarteto "Artes – Streichquartett" en la iglesia "Christuskirche" de Recklinghausen, Alemania. El Señor Haunhorst, paciente de la clínica, está sentado en el extremo izquierdo.



El paciente actúa, por su visión, como paciente y por su oído, como violinista

## Video musical de la cirugía de DMEK

Grabar un video de una cirugía de DMEK es una cosa, pero elegir la música adecuada para acompañarlo puede ser igual de importante. Dicha música todavía no existía y además son necesarios músicos para tocarla.

La necesidad de rellenar este agujero en la historia de la queratoplastia endotelial hizo que uniesen sus esfuerzos un paciente violinista y un médico y compositor aficionado, para producir un video sobre la cirugía de DMEK. El paciente grabó la composición musical tocando con el cuarteto "Artes-Streichquartett" en Recklinghausen.

El video está disponible en nuestra página web: [www.niios.com](http://www.niios.com).

El maestro concertista de la orquesta sinfónica "Bergische Symphoniker" ya no podía leer música.

## Historia de un paciente: antes y después de DMEK

En 2009, el Señor Haunhorst, fue operado mediante la técnica DMEK como tratamiento para una distrofia endotelial de Fuchs. Además de ser el violinista principal de una orquesta sinfónica en Alemania, ha desarrollado una segunda carrera cinematográfica como "modelo de ojos", apareciendo en el DVD de NIOS.

### ¿Cómo era la vida antes de la cirugía?

Durante años, yo padecí una distrofia endotelial de Fuchs. Progresivamente empeoró, lo que inicialmente supuso ciertas ventajas. Debido a mi ya escaso talento para fregar los platos, mi mujer me relevó de dicha tarea y otras labores domésticas, ya que los resultados eran incluso menos que aceptables. En mi trabajo, sin embargo, realmente me tenía que concentrar para distinguir los bemoles de los sostenidos. Apenas apreciaba la diferencia entre unos y otros debido a la pérdida de contraste.

### ¿Por qué eligió la Clínica corneal del Dr. Melles para el tratamiento?

En Alemania hay que esperar hasta que la agudeza visual descienda por debajo del 30% para ser considerado indicado para cirugía. Esta situación era insostenible, ya que una visión tan deficiente no es adecuada para un músico de orquesta, que tiene que leer rápidamente las partituras. Decidí así abrir mis oídos, no sólo para tocar la misma nota que mis compañeros músicos, pero también sobre los últimos avances en cirugía de trasplante corneal. Por suerte, encontré un reconocido oftalmólogo en Ahaus, que conocía personalmente al Dr. Melles y me refirió a la clínica de Rotterdam.

### ¿Cómo fue la cirugía?

Por supuesto que estaba un poco asustado, pero eso es habitual. No me dí cuenta de que durante la cirugía, no se ve por el ojo que está siendo operado. Empiezas a imaginar "voy a presenciar todo el procedimiento, y va a aparecer alguien con una aguja enorme...". Pero después de la anestesia local, la visión se queda en negro, como si se hubiera apagado la televisión. Te das cuenta que te están haciendo algo, pero no notas apenas dolor; y empiezas a pensar si eso será todo o si todavía falta que llegue el dolor verdadero. Mientras contemplaba la posibilidad de sentir dolor, me di cuenta de que comenzaba a sentir frío en el quirófano. Hay que estarse muy quieto, y ¡el flujo de aire acondicionado parecía apuntar directamente a mis partes bajas! ¡Eso me dió otra cosa nueva en que pensar! Aunque esto supongo que ya es quejarse a un nivel desorbitado. La experiencia de la cirugía en sí no fue nada intimidatoria. Me sorprendió que conllevase tanto trabajo manual. Añadió a mi admiración por lo que se estaba realizando, con toda la destreza y toda la calma.

### ¿Cómo fueron las secuelas de la cirugía?

Cada mañana pensaba "¡El trasplante ya no funciona!". Pero por la noche estaba de nuevo mejor, y después de una semana, se estabilizó.

### ¿Han mejorado las cosas después de someterse a la cirugía de DMEK?

Es impresionante, ya que los colores son mucho más evidentes. Como si el mundo entero se hubiera metido en el frigaplato. Es casi una lástima que uno se acostumbre tan rápidamente a la nueva situación, aunque aún tengo el otro ojo para comparar. Es realmente un regalo del cielo. Mis pocas dotes para las labores domésticas, curiosamente persisten, pero ya no es un problema para mí el leer música.

### ¿Cuál fue su experiencia en la Clínica de córnea de Rotterdam?

Increíble y maravillosa. Siendo alemán, yo esperaba una fila de médicos que te examinan brevemente, mientras murmuran y baten la cabeza con lástima. Sin embargo, hay poca jerarquía, grandes logros y un gran espíritu de equipo. Todo el mundo trabaja hacia el mismo objetivo y disfrutan con ello. El Dr. Melles te da tranquilidad, es un artista, y siendo yo un músico, realmente aprecio este hecho.



La orquesta "Bergische Symphoniker" justo antes de un concierto (Fuente: [www.bergischesymphoniker.de](http://www.bergischesymphoniker.de))