



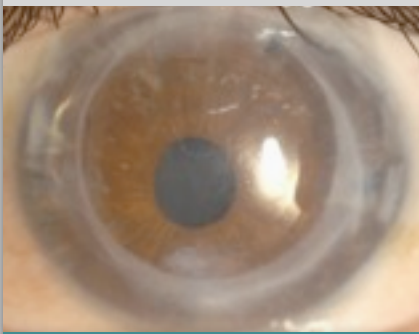
PAGINA 2
DR MELLEES ONTVANGT
'BARRAQUER
MEMBERSHIP OF HONOR'

PAGINA 3
NIIOS EYE SCENE
INVESTIGATION

PAGINA 3
200% VISUS NA DMEK

PAGINA 4
DMEK-OPERATIEVIDEO
MET MUZIEK

PAGINA 4
DE PATIËNT VERTELT:
VOÓR EN NA DMEK



VERWIJZINGEN NAAR
MELLEES
HOORNVLIESKLINIEK
ROTTERDAM

Verwijzen naar Melles Hoornvlieskliniek Rotterdam kan per e-mail en fax. Als bijlage bij deze nieuwsbrief vindt u een **verwijsfax voor cornea-patiënten**. Indien gefaxt naar nummer **010 297 4440** wordt de patiënt door één van onze medewerkers opgeroepen.

Nederlandse weefselbanken verenigen zich om logistiek donorweefsel te verbeteren

'Plan van Aanpak Weefselexplantatie' basis voor herinrichting weefselketen

De gezamenlijke boodschap van de weefselbanken in Nederland klonk helder en duidelijk: de logistiek in de weefselketen moet praktisch worden ingericht. "Dat wat decentraal kan, moet decentraal". Dit kwam ook naar voren in het rapport van Conspekt, een onderzoeksbureau dat door het Ministerie van VWS werd ingeschakeld om de knelpunten in het donorweefseltraject boven water te brengen. Directe aanleiding vormde de beëindiging van de relatie tussen de NTS (het orgaancentrum waaraan VWS taken m.b.t. orgaan- en weefseltransplantatie heeft gedelegeerd) en haar onderaannemer BIS die het deel van de taken toeziend op weefsels uitvoerde.

De belangrijkste knelpunten lagen op het raakvlak tussen het orgaancentrum en de weefselbanken, omdat er 'grijze gebieden' in de wetgeving (Wet op de Orgaandonatie (WOD) en Wet Veiligheid en Kwaliteit Lichaamsmateriaal (WVKL)) bestaan. Hierdoor liepen de verantwoordelijkheden van de organisaties in elkaar over. De vigerende wetgeving doet met haar dubbelzinnige terminologie en rubberen zinsnedes niet onder voor een Hellenistisch orakel waarin ieder dus zijn eigen uitleg las. Al jarenlang gingen de discussies over semantische begrippen en wat de wetgever al dan niet bedoeld had. Het vinden van een juridisch juiste uitleg lag daarom niet voor de hand. Daarom werd er onder leiding van dhr Robert Polman Tuin, als voormalig woordvoerder van het Ministerie van Defensie, gezocht naar een pragmatische oplossing voor de weefselketen.

Want waar gaat het om? Al sinds jaren kan bijvoorbeeld in de Hoornvlieskliniek Rotterdam nog niet de helft van de hoornvliestransplantaties worden verricht die zouden kunnen worden uitgevoerd. Is er dan een tekort aan donorweefsel? Nee, Nederland heeft al decennia een overschot aan weefsel maar door een leeftijdsbeperking voor donatie wordt kunstmatig een tekort gecreëerd.

In de wens van de donor ligt echter besloten dat het ter beschikking gestelde weefsel terecht komt bij de ontvanger. Daar alle partijen inmiddels voor deze opvatting openstaan, nam de NTS op 15 april 2010 een aantal belangrijke besluiten. Voor hoornvliedonoren wordt de leeftijdsgrens verhoogd van 75 naar 85 jaar en zal het donorweefsel voortaan evenredig over de weefselbanken worden verdeeld.

De WOD verliest hiermee een deel van haar bestaansrecht: zij eist allocatie terwijl toewijzing t.b.v. een eerlijke verdeling weinig nut heeft bij een overschot. Nu zou je zeggen, het kan ook weinig kwaad, maar in de praktijk blijkt dat allocatie de meest optimale 'match' tussen donor en ontvanger vaak in de weg staat. In tegenstelling tot transplantaties van solide organen zijn weefseltransplantaties doorgaans geen levensreddende maar electieve operaties waarbij een 'chirurgische match' belangrijker is dan verdeling volgens een wachtlijst. Urgentie speelt zelden een rol. Liever wat

**"Zoek pragmatische oplossing
daar waar wetgeving zorgvuldig
gebruik van donorweefsel
in de weg staat"**



Pythia in het orakel van Delphi
(Bron afbeelding:
www.aroundpernassos.com/delphi-history)

Vervolg op pagina 2

Cornea & Research fellows 2010



Konstantinos Droutsas



Martin Dirisamer

NIIOS wetenschappelijke artikelen 2010

- ♦ Lie JT, Groeneveld EA, Ham L, van der Wees J, Melles GRJ. More efficient use of donor corneal tissue with Descemet membrane endothelial keratoplasty (DMEK): Two lamellar keratoplasty procedures with one donor cornea. Br J Ophthalmol. In press.
- ♦ Lie JT, Droutsas K, Ham L, Dapena I, Ververs B, Otten H, van der Wees J, Melles GRJ. Isolated Bowman layer transplantation to manage persistent subepithelial haze after excimer laser surface ablation. J Cataract Refract Surg. 2010;36:1036-41.
- ♦ Ham L, Dapena I, van der Wees J, Melles GRJ. Secondary DMEK for low visual outcome after DSEK: Donor posterior stroma may limit visual acuity in endothelial keratoplasty. Cornea. Accepted.
- ♦ Dapena I, Ham L, van Luijk C, van der Wees J, Melles GRJ. Back-up procedure for graft failure in Descemet membrane endothelial keratoplasty (DMEK). Br J Ophthalmol. Accepted.
- ♦ Moutsouris K, Ham L, Dapena I, van der Wees J, Melles GRJ. Radial graft contraction may relate to subnormal visual acuity in Descemet stripping (automated) endothelial keratoplasty. Br J Ophthalmol. 2010;94:951-3.
- ♦ Balachandran C, Ham L, Dapena I, van der Wees J, Melles GRJ. Reply to comment by Price et al on 'Spontaneous corneal clearance despite graft detachment after DMEK'. Am J Ophthalmol. 2010;149:174-5.
- ♦ Balachandran C, Ham L, Dapena I, van der Wees J, Melles GRJ. Reply to comment by Stewart et al on 'Spontaneous corneal clearance despite graft detachment after DMEK'. Am J Ophthalmol. 2010;149:683-4.
- ♦ Lie JT, Birbal R, Ham L, van der Wees J, Melles GRJ. Reply to comment by Athanasiadis I et al: Donor tissue preparation for DMEK. J Cataract Refract Surg. 2009;35:408.
- ♦ Dapena I, Moutsouris K, Droutsas K, Ham L, van Dijk K, Melles GRJ. Standardized 'no touch' technique for Descemet membrane endothelial keratoplasty (DMEK): Controlled donor tissue implantation, orientation, unrolling, centering, appositioning and fixation. Arch Ophthalmol. Accepted.
- ♦ Ham L, Dapena I, Moutsouris K, Melles GRJ. Persistent corneal edema after descemetorhexis without corneal graft implantation in a case of Fuchs endothelial dystrophy. Cornea. Accepted.
- ♦ Dapena I, Ham L, Moutsouris K, Melles GRJ. Incidence of recipient Descemet membrane remnants at the donor-stromal interface after descemetorhexis in endothelial keratoplasty. Br J Ophthalmol. Accepted.
- ♦ Dapena I, Moutsouris M, Ham L, Melles GRJ. Graft detachment rate in Descemet membrane endothelial keratoplasty (DMEK). Ophthalmology. 2010;117:847.
- ♦ Droutsas K, Ham L, Dapena I, Geerling G, Oellerich S, Melles GRJ. Visus nach Descemet-Membran Endothelkeratoplastik (DMEK). Ergebnisse der ersten 100 Eingriffe bei Fuchs'scher Endotheldystrophie. Klin Monatsbl Augenheilkd. 2010;227:467-77.
- ♦ Ham L, Dapena I, van der Wees J, Melles GRJ. Endothelial cell density after Descemet membrane endothelial keratoplasty (DMEK). 1-3 year follow-up. Am J Ophthalmol. 2010;149:1016-7.

vervolg van pagina 1

later geholpen met een goed functionerend transplantaat dan andersom. Ook voor de arts niet onbelangrijk, want die ziet zich geconfronteerd met de complicaties van het te weinig klinisch georiënteerde systeem.

Nadat in het afgelopen half jaar eerst de wensen en belangen van alle betrokken partijen in kaart waren gebracht, werd op geleide hiervan een document opgesteld met de gezamenlijke visie van de weefselbanken op de herinrichting van de weefselketen. Op 20 mei 2010 kon dhr Polman Tuin, als moderne Odysseus de bureaucratische Scylla en Charybdis omzeilend, namens drie weefselbanken dit 'Plan van Aanpak Weefselexplantatie' indienen bij de NTS. Geen geringe prestatie en voor het al sinds jaar en dag verdeelde veld een bijzonder constructieve ontwikkeling. Nu nog de uitvoering...

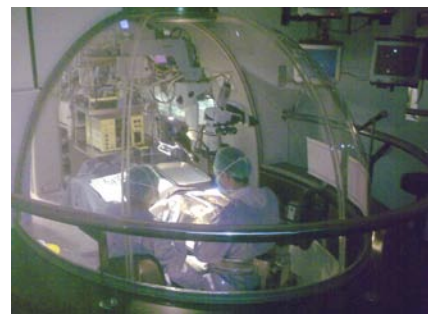
Goeroes van de lamellaire hoornvlieschirurgie bekeerd door resultaten endotheliale keratoplastiek

Dr Melles ontvangt 'Barraquer membership of honor'

'El Instituto Barraquer'. Gerund door een familie met drie generaties oogartsen en een grote vierde die nu net uit de luiers kruipt maar op termijn ongetwijfeld ook zal opstaan in de oogheeskundige wereld. Sinds de jaren dertig van de vorige eeuw vormen de gebroeders Barraquer in feite het referentiekader voor de moderne hoornvlieschirurgie.

José Barraquer overleed in 1998, maar zijn broer Joachim Barraquer zwaait nog steeds met onverminderd enthousiasme de scepter in de familiekliniek te Barcelona. Net voor de Tweede Wereldoorlog gebouwd, geeft het gebouw op zichzelf al uiting aan de creativiteit waarmee binnen wordt geopereerd. Achter iedere ruimte zit een gedachte die zeventig jaar later nog steeds bewondering oproept. Met als meest bekende voorbeelden de koepelvormige operatieruimtes, waar meekijkers buiten de koepel op de handen van de operateur kunnen (mee)kijken, en de roterende spreekkamer waarmee de dokter in een cilindervormige ruimte als een draaimolen 'langs de patiënten' draait.

Als pionierskliniek heeft het Barraquer Instituut ook in de afgelopen jaren niet achter willen blijven en werden de ontwikkelingen binnen het NIIOS op het gebied van de lamellaire hoornvlieschirurgie nauwlettend gevolgd. Voor de geïntroduceerde technieken mocht Dr Melles in maart 2010 een erelidmaatschap in ontvangst nemen uit handen van de Newton van de corneachirurgie, professor Joachim Barraquer zelf. De kroon op het werk van het NIIOS want veel meer valt er voor een aanpolderende oogarts in Nederland niet te bereiken.



De koepelvormige operatieruimte waarin wordt geopereerd terwijl collega's van buitenaf kunnen meekijken en de uitreiking van de oorkonde door professor Joachim Barraquer

Win gratis NIIOS wetlab instruction course in Rotterdam

★ NIIOS eye scene investigation ★

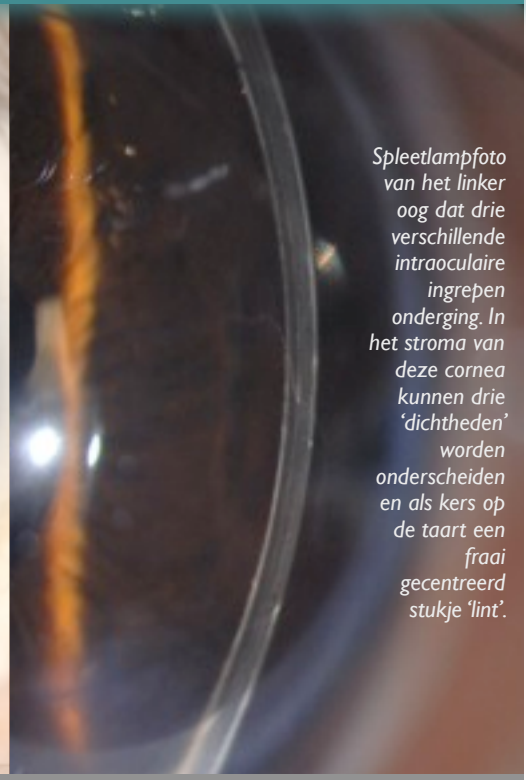Is er meer tussen hemel en aarde? In Rotterdam wel. Fascinerende verhalen, opmerkelijke klinische bevindingen, onbegrepen beelden en observaties die volgens de tekstboeken niet mogen voorkomen. Deze 'eye-openers' worden doorgaans snel gerationaliseerd en kunnen niet rekenen op een warm welkom in de medische literatuur. Ze passen niet in deze wereld.

Desalniettemin verdienen feiten die experts doen verbleken, ingesleten dogma's verkarikaturiseren en de vloer aanvegen met geaccepteerde 'proof of principles', variërend van klinische uitdagingen tot spookverhalen, toch ook enige aandacht. Deze wetenschappelijk ondergeschoven kindjes vinden nu een thuis in de 'NIIOS eye scene investigation'.

Deze 31-jarige patiënt onderging drie operaties in zijn linker oog in respectievelijk 2002, 2003 en 2009. De combinatie van de laatste twee ingrepen is voor zover ons bekend niet eerder verricht. Kunt u, met deze schat aan informatie, onderstaande vragen beantwoorden?

- ☞ Om welke ingrepen gaat het?
- ☞ Welke gezichtsscherpte werd gehaald zes maanden na de laatste ingreep?
- ☞ Welke consequentie heeft e.e.a. voor de hoornvliestransplantatiechirurgie?

Vul de multiple-choice antwoorden op bovenstaande vragen in via www.niios.com → NIIOS Quiz. Onder de inzendingen met correcte antwoorden wordt een gratis 'NIIOS wetlab course' deelname verloot.



Spleetlampfoto van het linker oog dat drie verschillende intraoculaire ingrepen onderging. In het stroma van deze cornea kunnen drie 'dichtheden' worden onderscheiden en als kers op de taart een fraai gecentreerd stukje 'lint'.

Optische kwaliteit na 'Descemet membrane endothelial keratoplasty' (DMEK) ongeëvenaard

200% visus na DMEK

- ☞ Wat is er gebeurd met cq in het linker oog?
Er werd een DMEK-operatie verricht voor Fuchs' endotheeldystrofie.
- ☞ Wat probeert de patiënt u duidelijk te maken?
De gezichtsscherpte was 2.0 zes maanden na de DMEK-operatie.
- ☞ Welke consequentie heeft de bevinding voor de corneatransplantatiechirurgie?

Zes maanden na DMEK bereikt momenteel ongeveer 95% van de patiënten een gezichtsscherpte van 0.5 of beter, en rond de 75% een visus van 0.8 of beter, met een endotheelceldichtheid van rond de 1800 cells/mm².

Bijzonder interessant is echter dat een deel van de patiënten een visus bereikt van meer dan 1.0, dus >100%. Nu is een visus van 2.0 (200%) voor een 'normaal oog' al uitzonderlijk maar in het geval van de heer Van der Ploeg geeft dit aan dat de optische kwaliteit van het getransplanteerde hoornvlies niet veel kán onderdoen voor een z.g. 'virgin cornea', een normaal, niet-geopereerd hoornvlies. En dat is goed nieuws en in feite het bewijs dat een herstel van de normale hoornvliesanatomie zoals bij DMEK de best mogelijke optische functionaliteit geeft. En dat maakt DMEK tot de behandeling van eerste keuze.

Na teleurstellend WK valt Zuid-Amerika alsnog in de prijzen

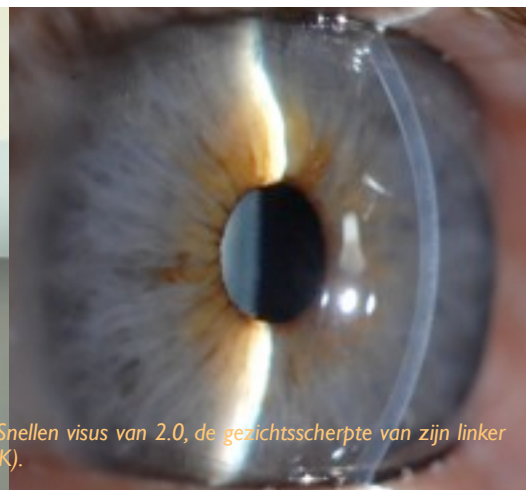Winnaar vorige 'NIIOS eye scene investigation'

Onderstaande foto's met de heer Van der Ploeg als hintende patiënt zullen de deelnemers aan de quiz in onze nieuwsbrief van maart 2010 zich wellicht nog herinneren. Van over de hele wereld werden de online multiple choice antwoorden ontvangen die via de NIIOS website konden worden ingevuld. De moeilijkheidsgraad van de quiz bleek hoger dan van tevoren door ons ingeschat maar nu hebben we dan ook met recht een winnaar: *Paulo Elias C. Dantas, Sorocaba Eye Hospital, Universiteit São Paulo, Brazilië*.

Het antwoord op de vragen staat hiernaast in beschrijvende vorm weergegeven. Tevens vindt u hierboven de vragen van de nieuwe quiz. Kijkt u goed, alle benodigde informatie omtrent de quintessens straalt u als cornea-kenner tegemoet!




De heer Van der Ploeg wijst naar de onderste lijn op de letterkaart die staat voor een Snellen visus van 2.0, de gezichtsscherpte van zijn linker oog (rechts) zes maanden na een 'Descemet membrane endothelial keratoplasty' (DMEK).





Impressie van de muziekopname voor de DMEK-operatievideo door het 'Artes Streichquartett' o.l.v. van de heer Haunhorst in de 'Christuskirche' te Recklinghausen.



Patiënt figureert visueel (als patiënt) en auditief (als violist)

DMEK-operatievideo met muziek

Er was een tijd dat men alles zo'n beetje onthield, in steen uitbeitelde, schilderde, of fotografeerde. Anno 2010 kan dat niet meer: alles moet op video en YouTube. De hoogste tijd dus voor een DMEK-video. Maar wil men een operatievideo verteerbaar maken dan vraagt dit om gepaste muziek en musici om het in te spelen.

Zo vonden patiënt (als uitvoerend musicus) en dokter (als amateur-componist) elkaar en werd de geplande DMEK-operatie klank bijgezet met een eigen compositie uitgevoerd door het 'Artes-Streichquartett'.

Wilt u een DVD met de DMEK-video ontvangen, stuurt u dan een e-mail naar dekort@niios.com.

Concertmeester 'Bergische Symphoniker' kan weer noten lezen

De patiënt vertelt: vóór en na DMEK

In 2009 onderging de heer Haunhorst, 1e violist van een symphonieorkest in Duitsland, een DMEK-operatie ter behandeling van een Fuchse endotheeldystrofie. Om de authenticiteit te bewaren, hieronder zijn reactie in het eigen Duits.

☞ Wie war es vor der OP?

Ich wusste seit sieben Jahren, dass ich eine Fuchs'sche Endotheldystrophie habe und dass sich das nach und nach verschlechtern wird. Es ging zunehmend schwerer, ich war vom Staubsaugen und Putzen entbunden, weil man mit dem Resultat nicht so zufrieden war. Musik, Pultlampe, Kreuz oder Auflösung sahen fast gleich aus. Ich hab mich trainiert um das zu erkennen. Man sieht kaum Kontraste.

☞ Warum haben Sie sich für eine Behandlung in der Melles Hornhautklinik entschieden?

Man wartet in Deutschland, bis die Sehschärfe nur noch 30 % ist, und vorher wird nichts unternommen. Für mich keine schöne Perspektive, weil 30 % um Noten zu lesen als Orchestermusiker eigentlich nicht reichen. Ich habe dann die Augen und Ohren aufgehoben, ob sich da was tut entwicklungsmäßig, und dann bin ich über einen befreundeten Augenarzt in Ahaus, der kannte Dr Melles, hierhin geschickt.

☞ Wie war die OP?

Ich hatte natürlich ein bisschen Angst, aber das ging. Was die Leute nicht wissen, ist dass man mit dem Auge, das operiert wird, nichts mehr sieht während der Operation. Man macht sich dann Gedanken "da kommt dann einer und der näht dann da rum". Aber das Auge geht aus wie ein Fernseher unter dieser örtlichen Betäubung. Man spürt dann wohl ein bisschen, dass da etwas gemacht wird und wenn man da liegt, fragt man sich, ob das der Anfang von riesig grossen Schmerzen ist oder schon das Ende. Ich denke, die meisten Menschen ticken da wie ich, man hat Angst vor Schmerzen.

Dann war es im OP auch noch relativ kalt und man muss hinterher lange stillliegen. Das war im Kreuz sehr mühsam. Aber das ist ja Klagen auf hohem Niveau. Das ganze ist sehr gut. Was mich gewundert hat im OP, war, dass so unheimlich viele Handarbeit dabei betroffen war. Das hat meinen Respekt vor der Leistung eigentlich noch erhöht. Diese Geschicklichkeit und diese Ruhe.

☞ Wie waren die ersten Tage nach der OP?

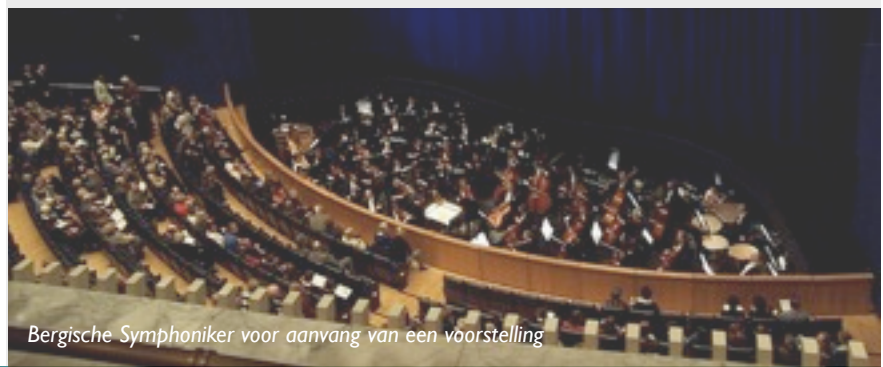
Jeden Morgen dachte ich "jetzt hat das Transplantat aufgehört zu arbeiten...!" Aber abends war es dann immer besser, und nach einer Woche eben stabil.

☞ Wie hat sich Ihr Leben gebessert nach der Transplantation?

Ganz merkwürdig, das gehört zur Krankheit, aber die Farben sind ständig anders. Als ob die Welt abgewaschen wurde. Es ist fast schade, dass man sich daran gewöhnt. Ein Geschenk. Ich habe ja noch den Vergleich zum anderen Auge. Es ging auch allmählich so gut, dass ich dachte, ich brauche die Tropfen nicht mehr. Im Beruf kann ich besser sehen, ab und zu muss ich mal blinzeln.

☞ Wie ist Ihr Gesamteindruck von der Hornhautklinik Rotterdam?

Ich finde es herrlich. Ganz anders als in Deutschland. Als Deutscher denkt man, ich geh jetzt in eine niederländische Hornhautklinik. Man denkt an ein grosses Gebäude auf einer grünen Wiese, alle laufen mit weissen Kitteln herum. Aber hier gibt es weniger von dieser Hierarchie, und trotzdem eine Superleistung und ein sehr schöner Teamgeist. Das ist mein Eindruck. Alle arbeiten an derselben Sache und tun es gerne, ich finde es super. Dr. Melles is ein beruhigender Mensch, ein Künstler, was mich als Musiker natürlich sehr anspricht.



Bergische Symphoniker voor aanvang van een voorstelling